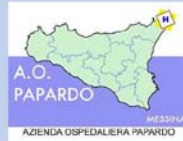

# Casi Clinici



S.C. di Chirurgia Generale Oncologica  
Direttore: Prof. Nino Gullà

## Corso di Formazione

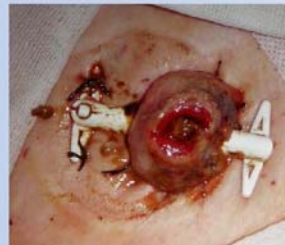### Management infermieristico del paziente ileo/colostomizzato

- Introduzione al Corso (Nino Gullà – Luigi Lucibello)
- Cancro del retto: quando non è possibile evitare la colostomia definitiva? (Salvatore Incardona)
- Le ileo/colo- ed urostomie: concetti base, definizioni, tipologie (Luigi Lucibello)
- La fase pre-operatoria: corretto approccio, disegno preoperatorio, posizionamento dello stoma (Luigi Lucibello, Aurelio La Monica)
- Ruolo dell'Infermiere nella riabilitazione del paziente ileocolostomizzato (Aurelio La Monica)
- Ruolo dell'Infermiere nella riabilitazione del paziente urostomizzato (Graziella Santagati)
- Complicanze stomali (Luigi Lucibello)
- Problematiche alimentari (Daniela Metro)
- Problematiche psicologiche (Giuseppina Finzi)
- Problematiche sessuali (Alessandra D'Agostino)
- Dispositivi di raccolta: tipi, caratteristiche, indicazioni all'uso corretto (Luigi Lucibello)

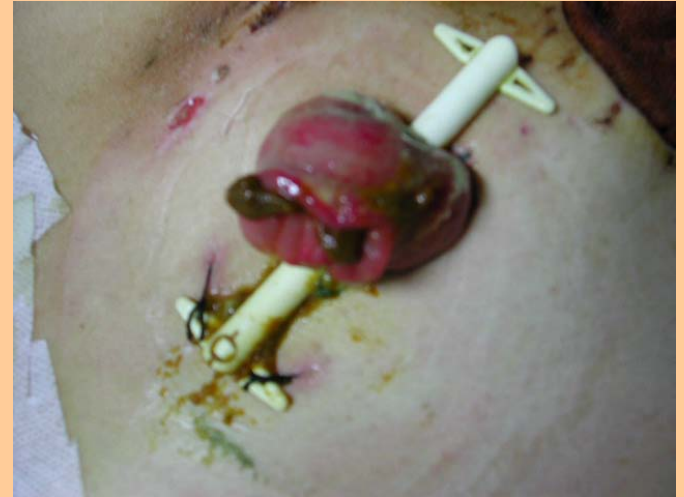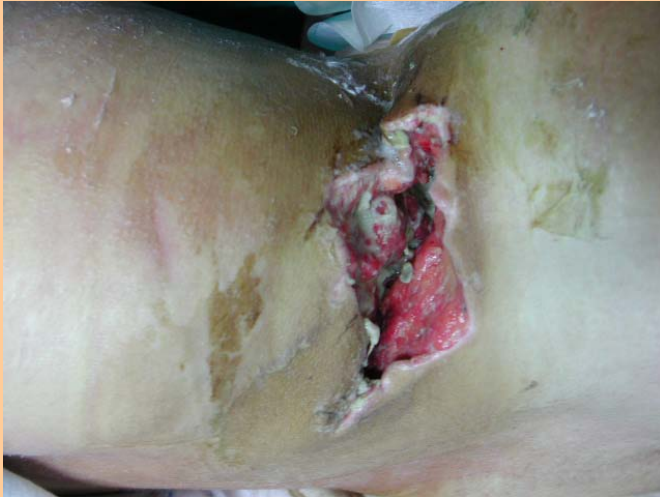Test di verifica

Aula della Formazione presso Auditorium, Azienda Ospedaliera Papardo, 4° piano, Messina  
Giovedì 27 ottobre 2016 – ore 8:30 – **9.9 Crediti ECM per i partecipanti**

Iscrizione telematica mediante il portale Intranet Formazione

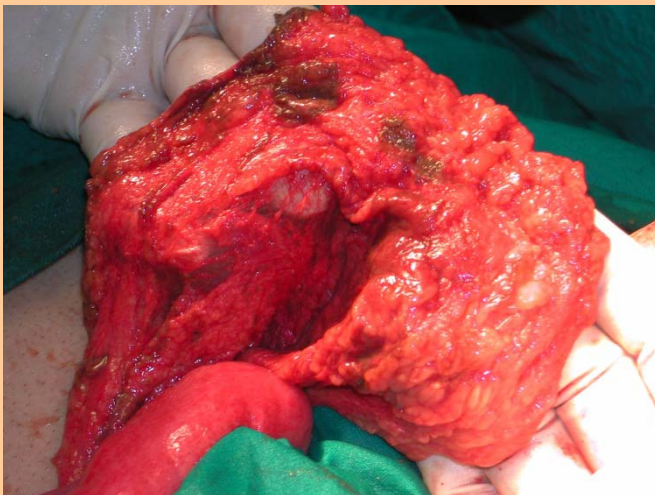
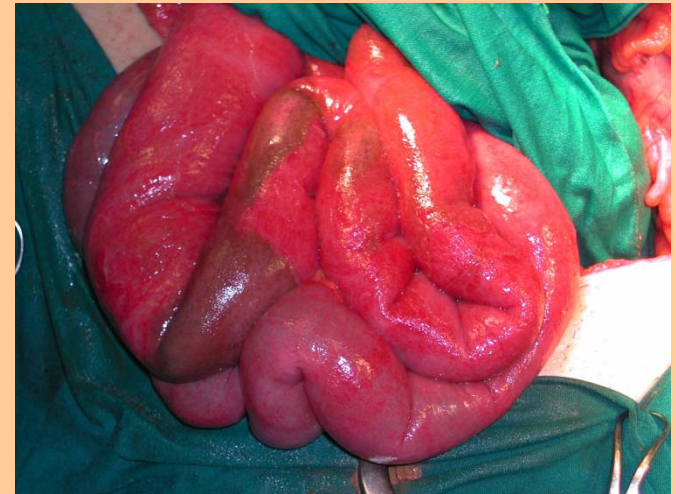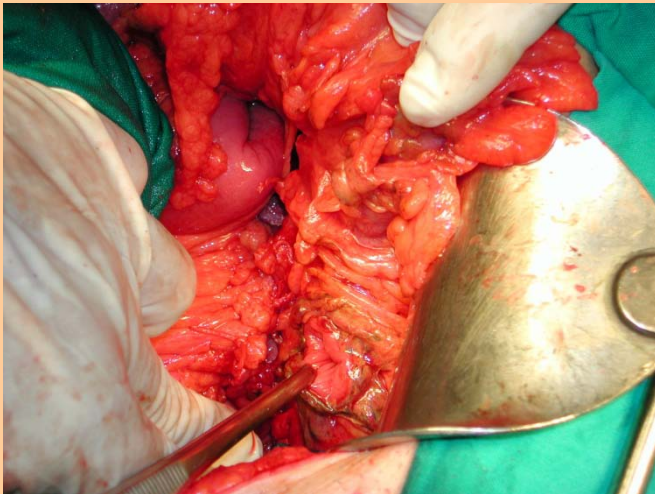


## Caso Clinico 1: Tentativo di suicidio di giovane donna mediante arma da fuoco (fucile da caccia)



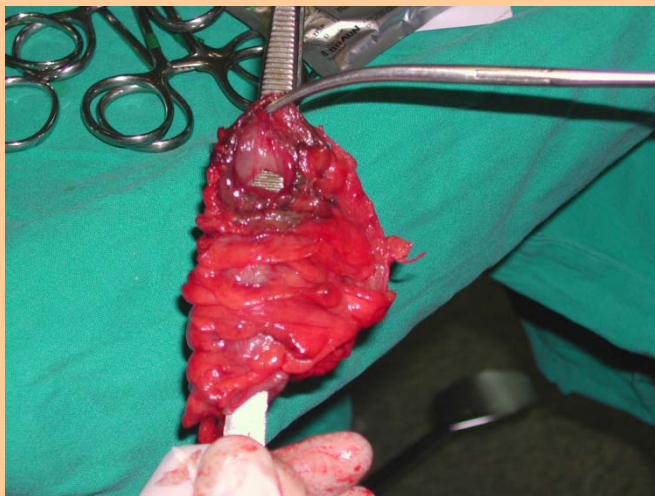
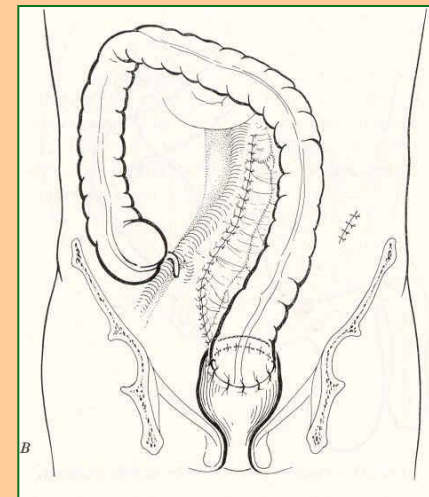
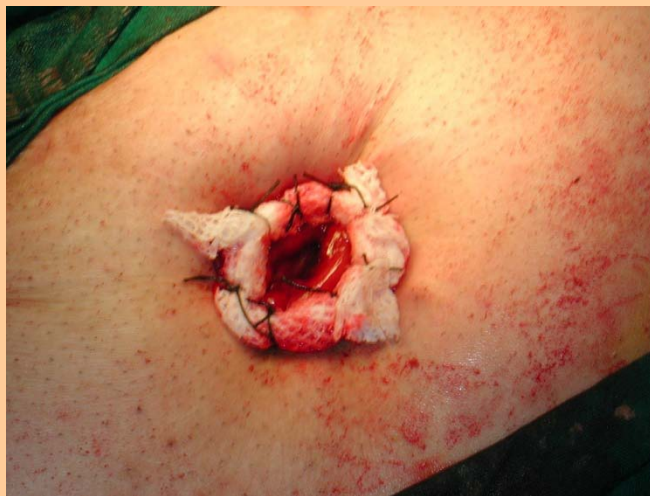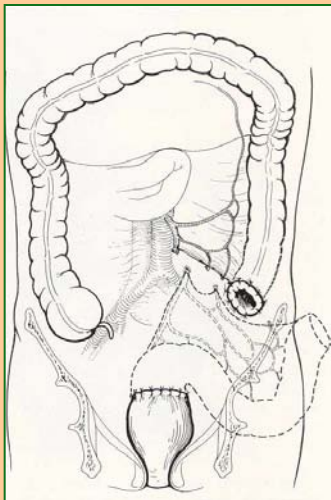
Spappolamento del colon destro; in alto a sinistra il foro di uscita della rosa di pallini (regione lombare destra). Intervento chirurgico di emicolectomia destra con ileotrasversoanastomosi latero-laterale + resezione di ansa ileale lesionata. Confezione di ileostomia escludente temporanea, ricanalizzata dopo 2 mesi. Guarigione completa.

## Caso Clinico 2: Perforazione del retto in maschio di 45 anni



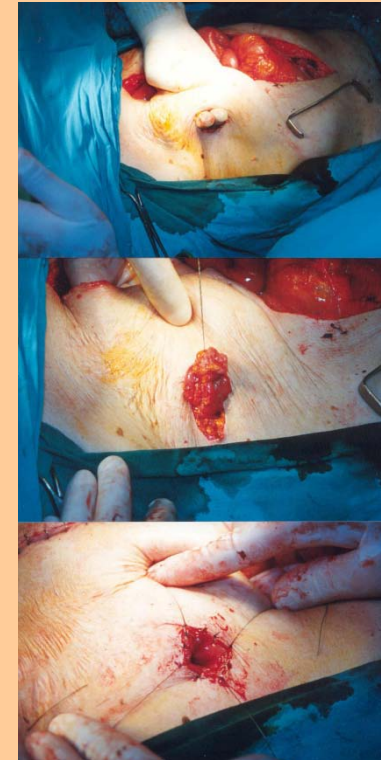
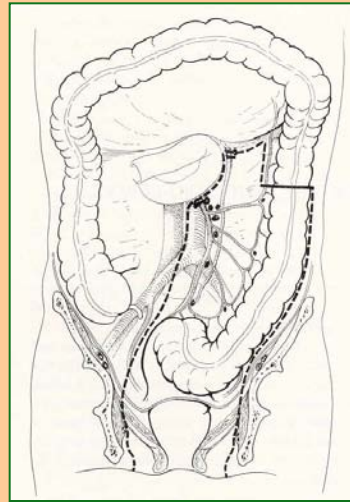
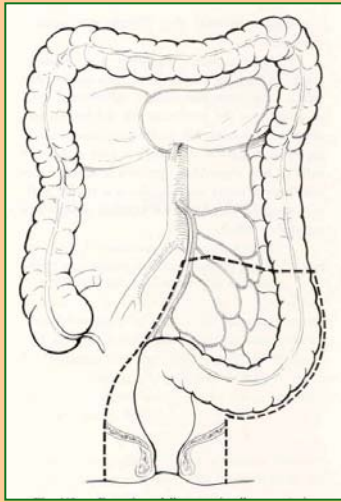
Peritonite stercoracea generalizzata; resezione del rettosigma sec. Hartmann; affondamento del moncone rettale

## Caso Clinico 2: Perforazione del retto in maschio di 45 anni



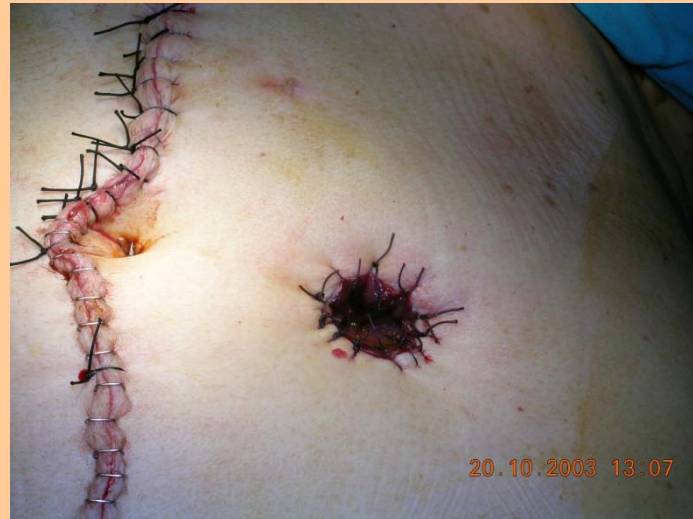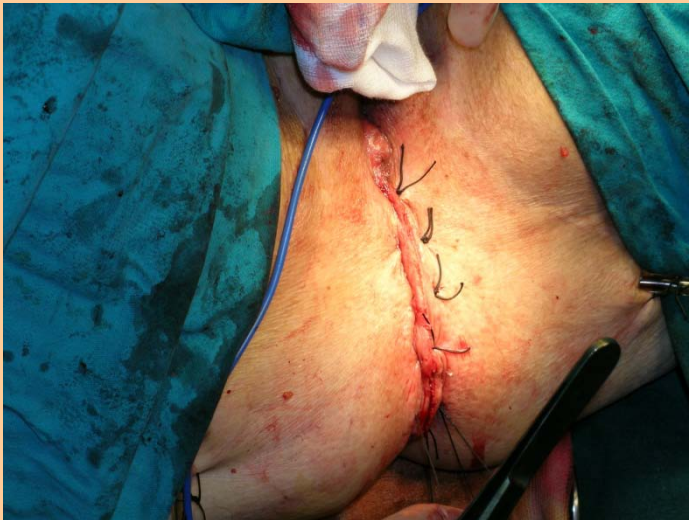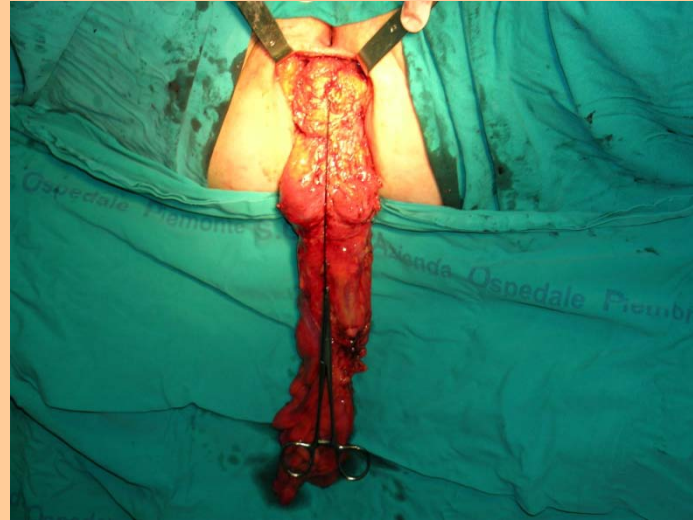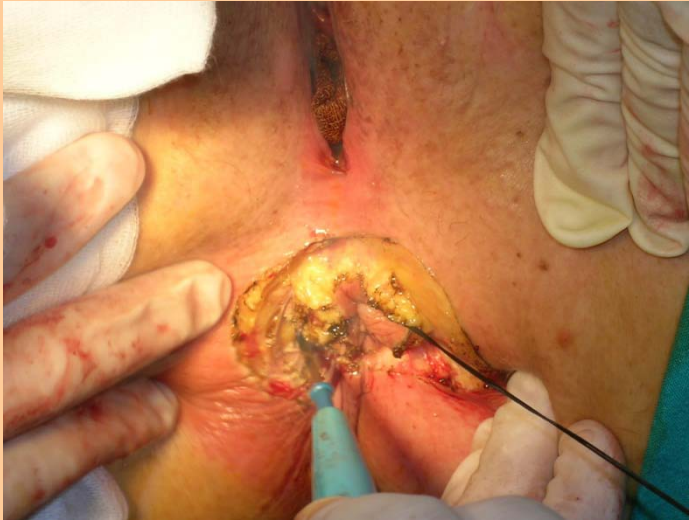confezione di colostomia terminale sinistra  
temporanea in seguito ricanaliz- zata

## Caso Clinico 3: Neoplasia del canale anale in maschio di 78 anni – Amputazione addominoperineale sec. Miles



con l'asportazione del canale anale e del manicotto sfinterico si confeziona una colostomia terminale sinistra definitiva

# Caso Clinico 4: Altro caso di Amputazione addominoperineale del retto sec. Miles per neoplasia



## Caso Clinico 5: Lesioni del colon destro da arma da fuoco

